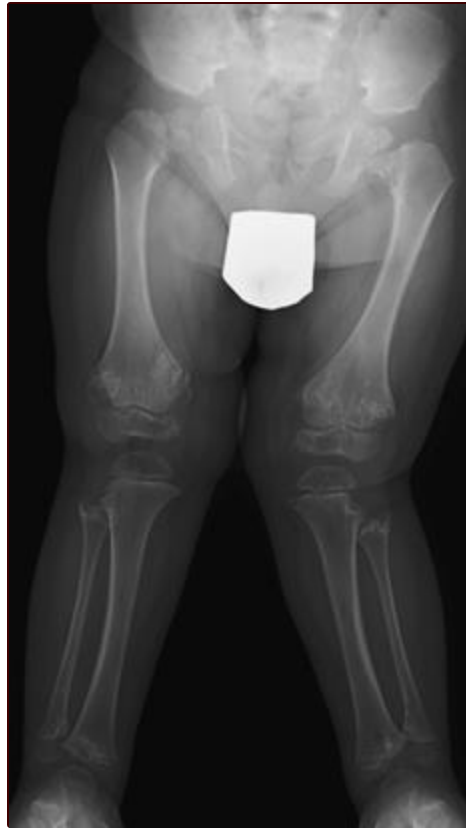



Displasia esquelética

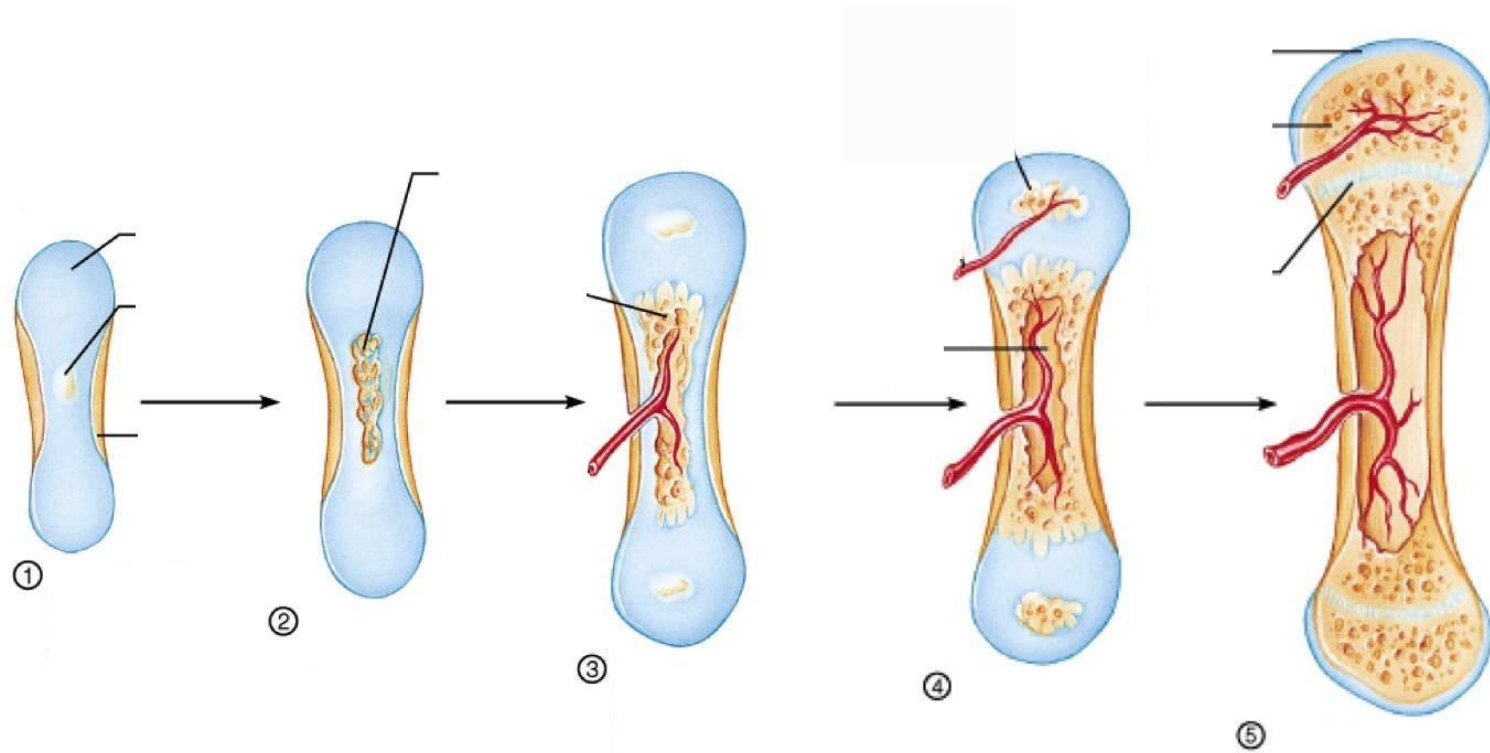

Colágeno tipo 2



Madrid 27.05.2017

Gaspar González Morán
Hospital La Paz

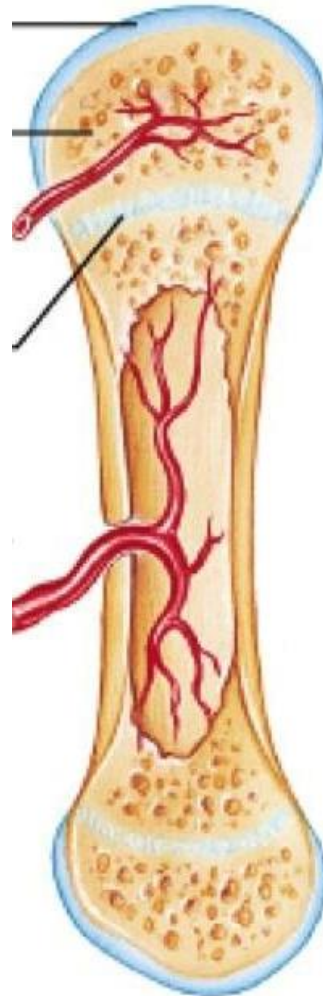
Proceso de osificación



Proceso de osificación

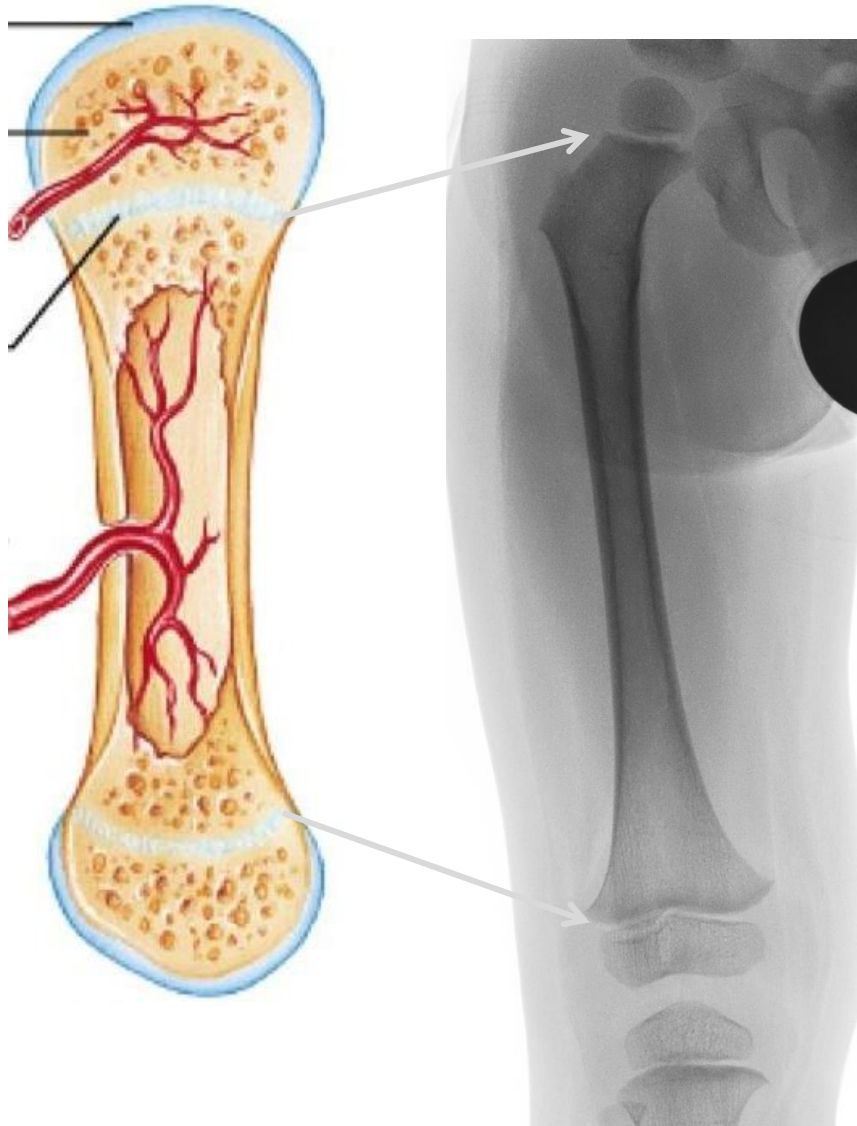


Cartílago articular

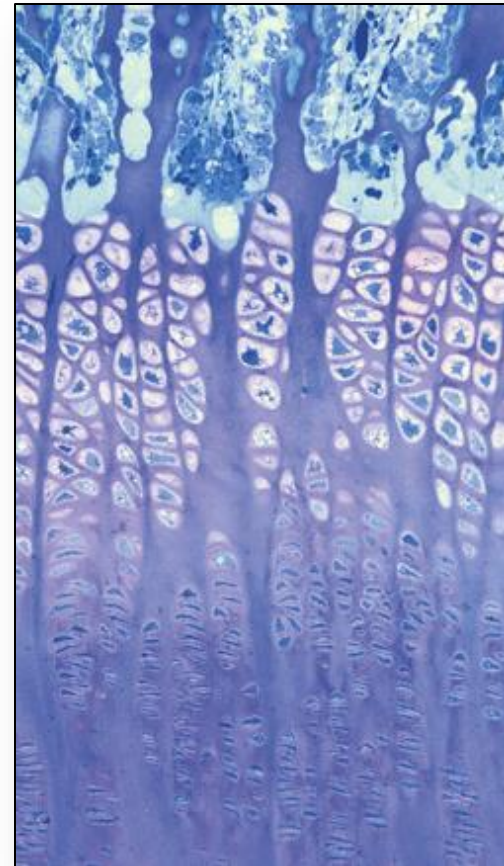
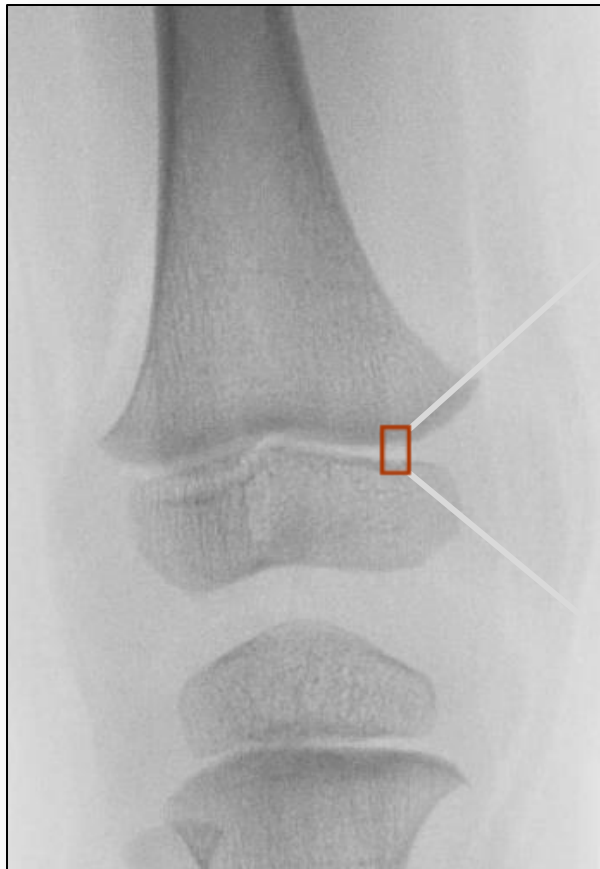


Cartílago de crecimiento

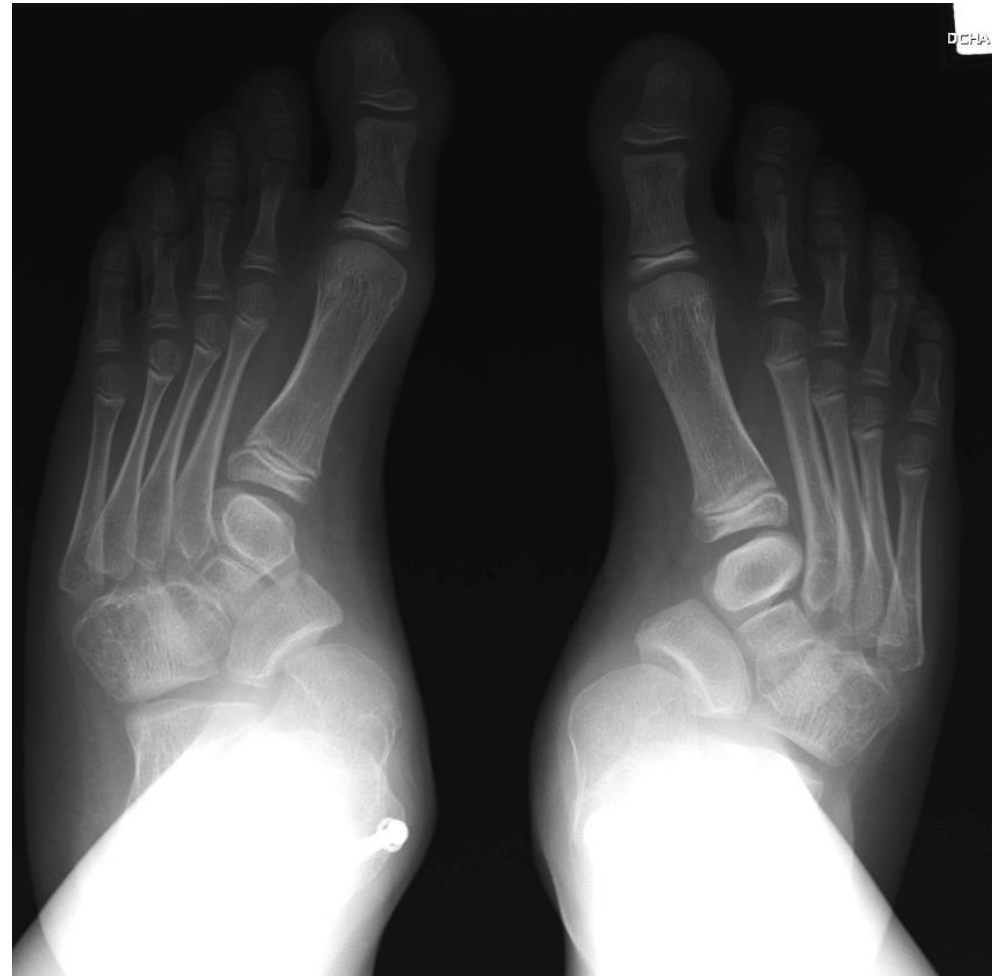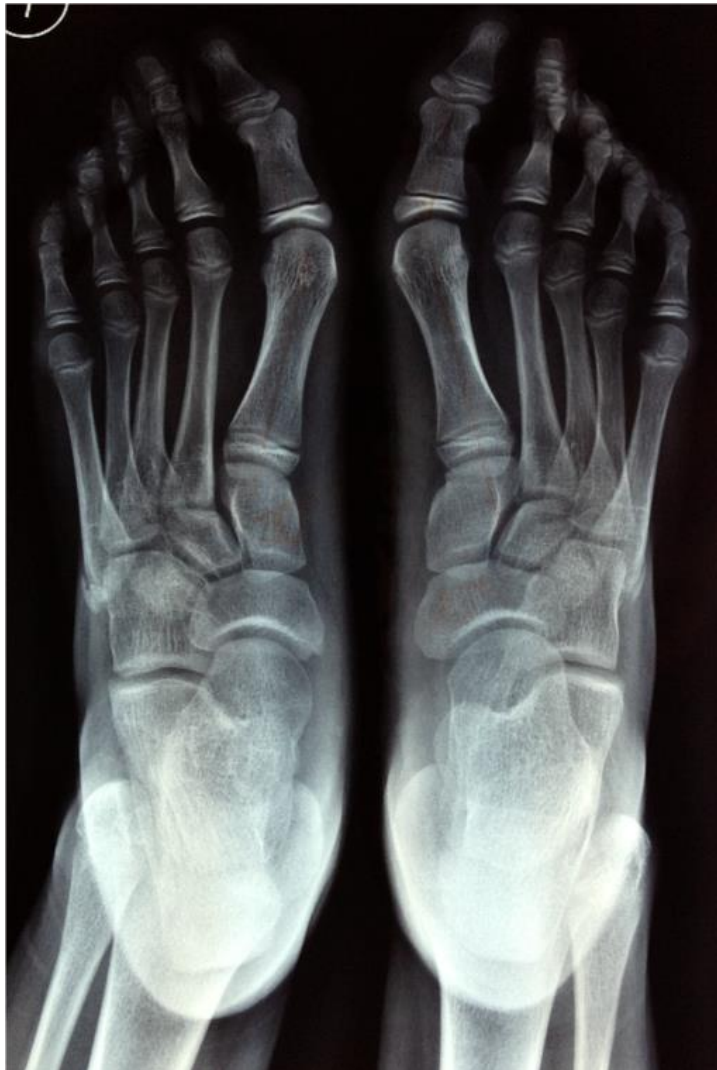La fisis (cartílago de crecimiento)



La fisis (cartílago de crecimiento)



Estructura vs Función



Tratamiento ortopédico



MIEMBROS SUPERIORES

COLUMNA VERTEBRAL

MIEMBROS INFERIORES

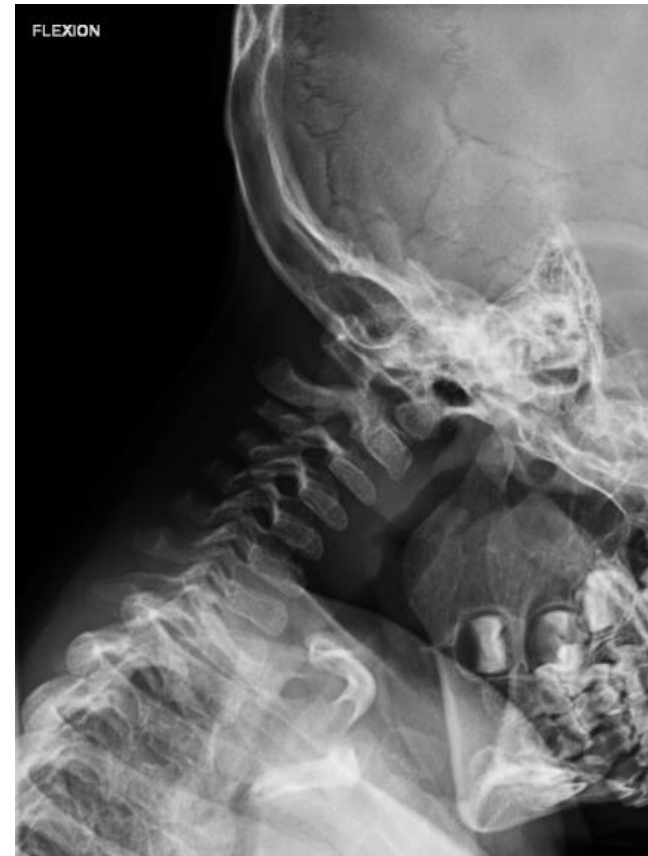Columna vertebral



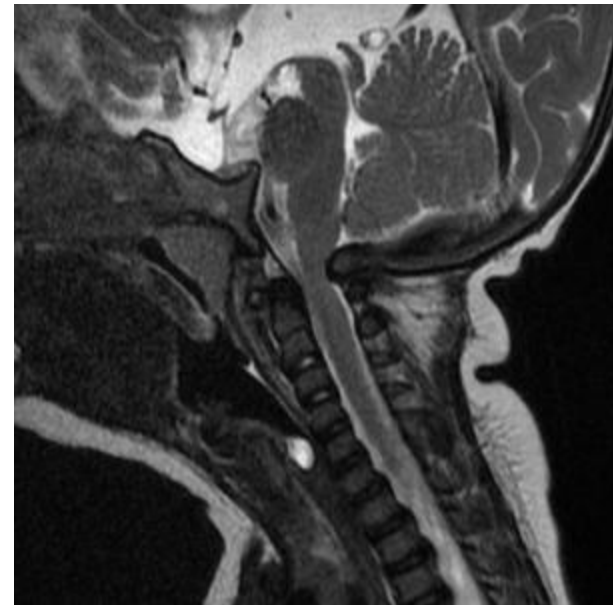
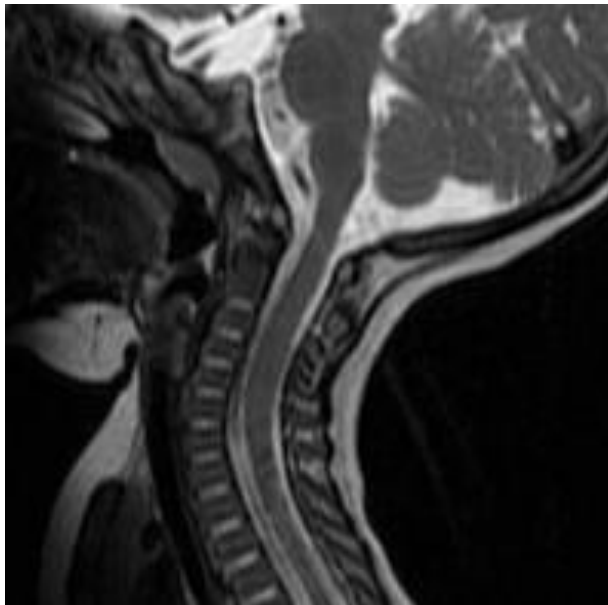
- Inestabilidad cervical
- Compresión medular
- Capacidad torácica
- Equilibrio y deformidad

Columna vertebral

- Inestabilidad cervical
- Compresión medular
- Capacidad torácica
- Equilibrio y deformidad

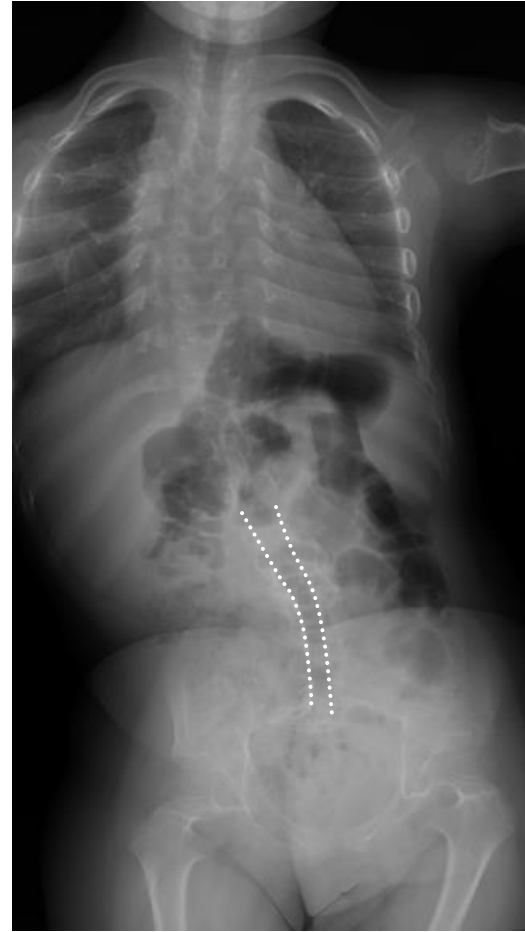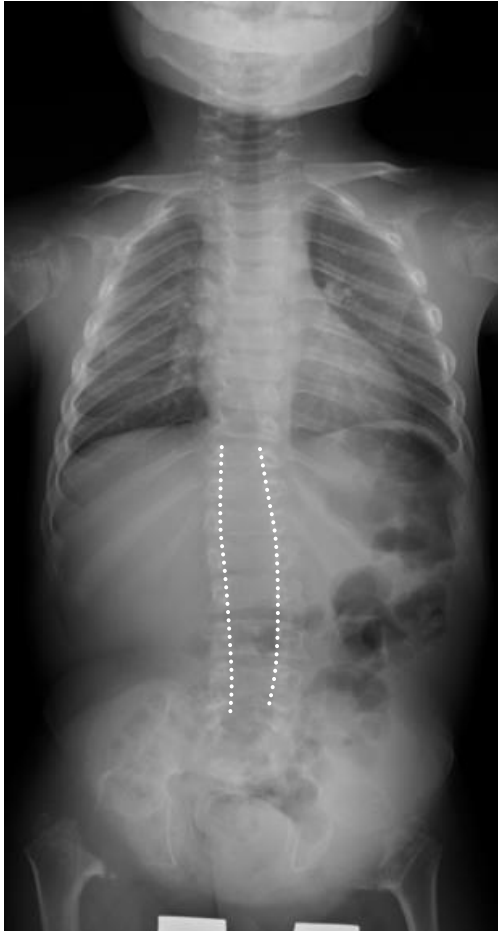


Columna vertebral



- Estenosis cervical

Columna vertebral




- Estenosis cervical

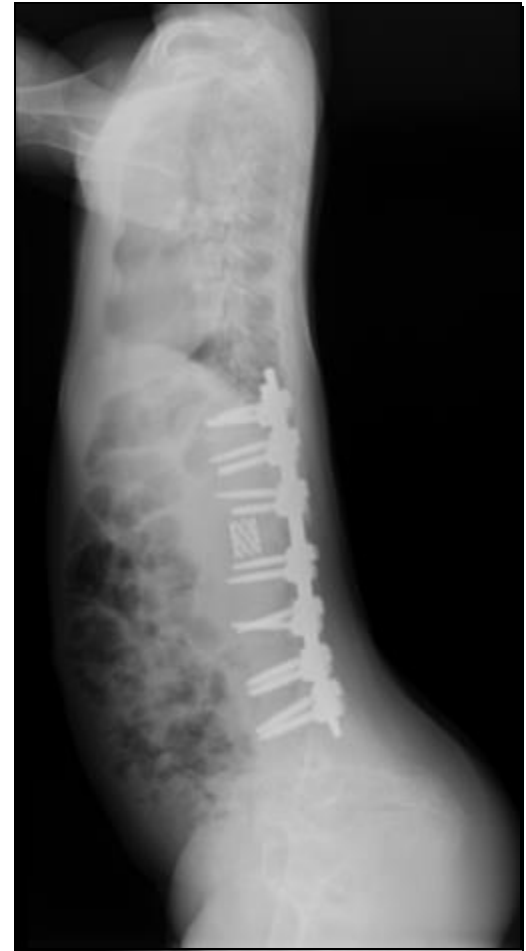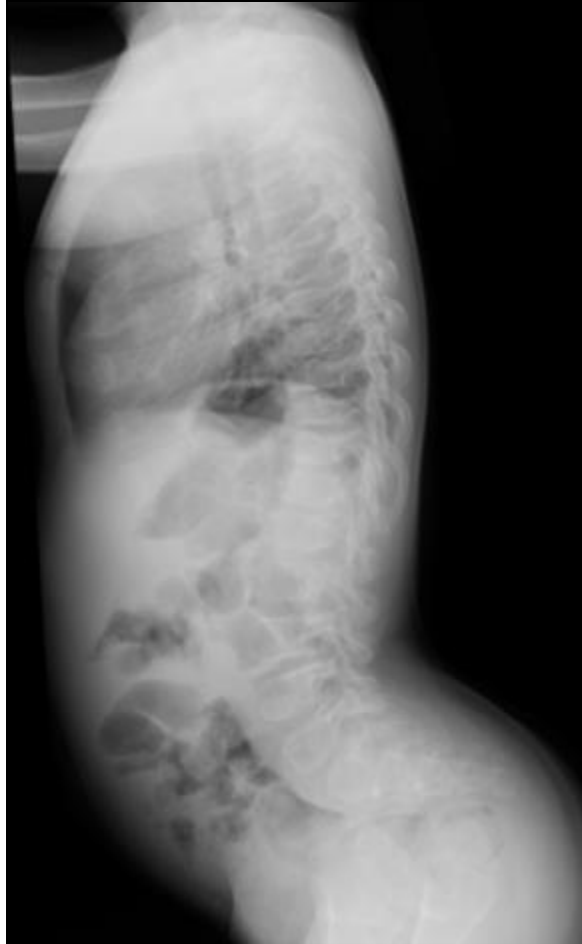

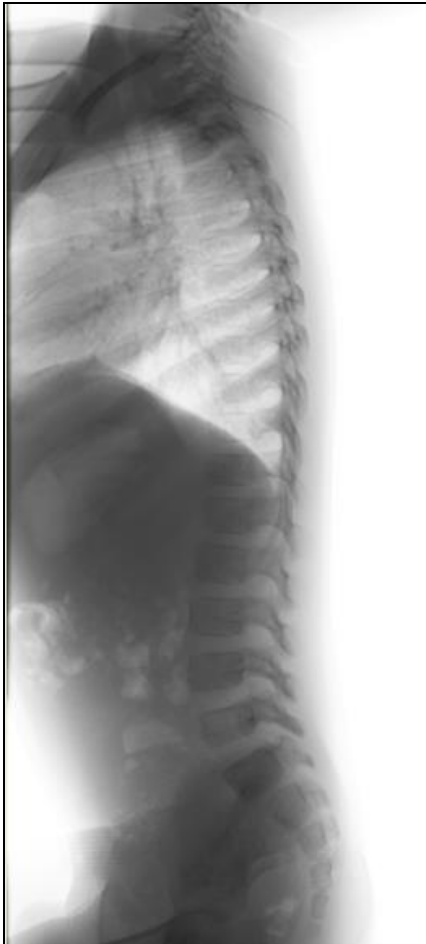Tratamiento ortopédico

■ COLUMNA VERTEBRAL


- Inestabilidad cervical
- Compresión medular
- Capacidad torácica
- Equilibrio y deformidad
 - Escoliosis
 - Hipercifosis
 - Hiperlordosis



Columna vertebral



Miembros inferiores



- Alteración en el cartílago articular
- Alteración en el cartílago de crecimiento

Miembros inferiores



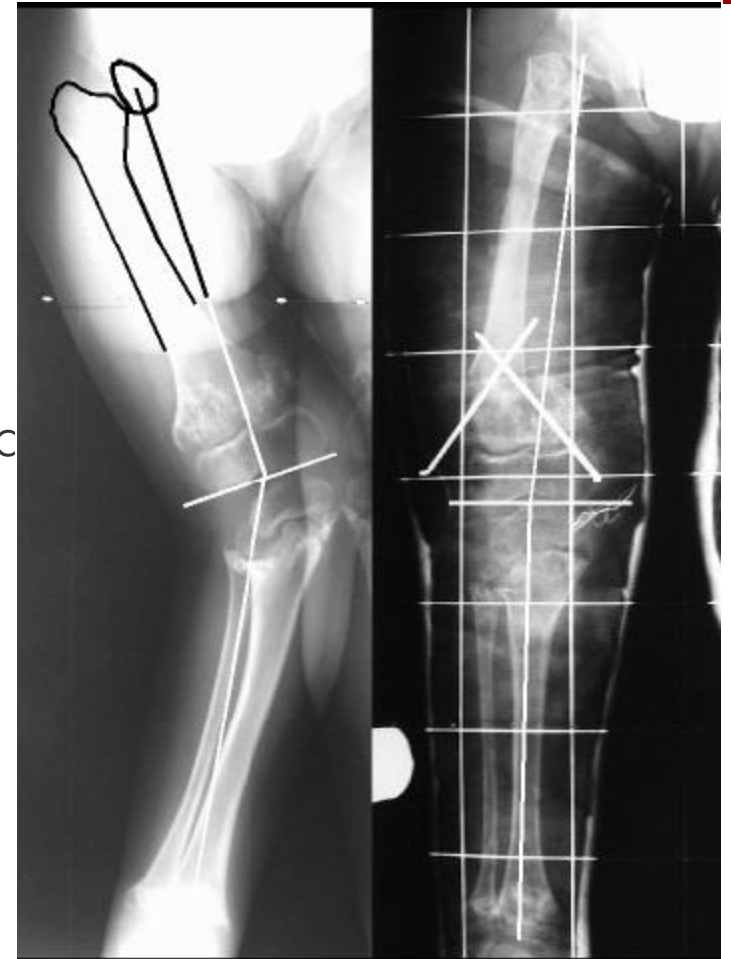■ Alteración en el cartílago articular

1. Actividad física adecuada

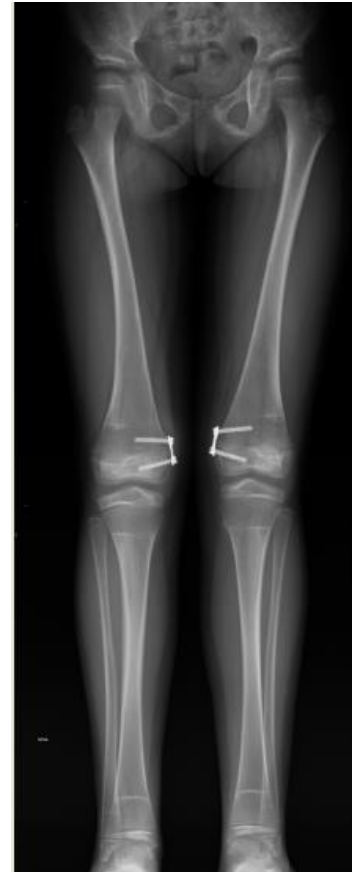
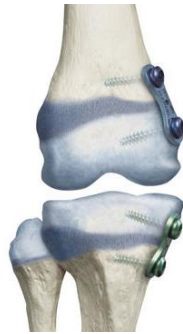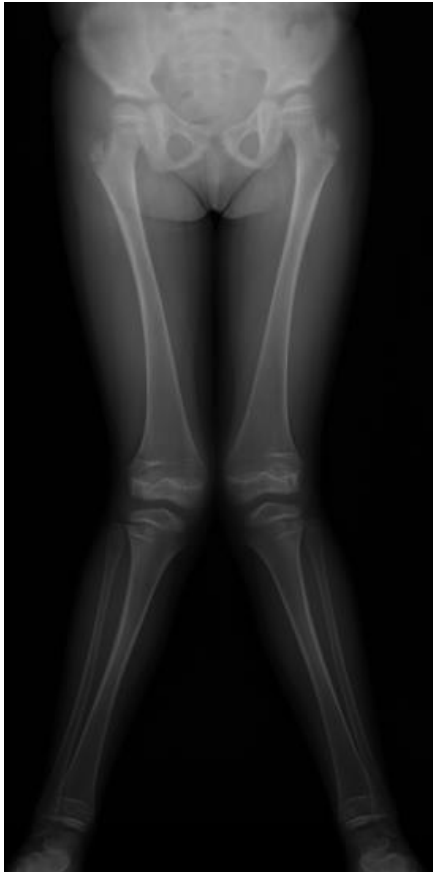- Caminar equivale a una carga de 2.5 veces el peso corporal
- Correr equivale a una carga de 4.5 veces el peso corporal
- Un niño da más de 7000 pasos al día

Miembros inferiores

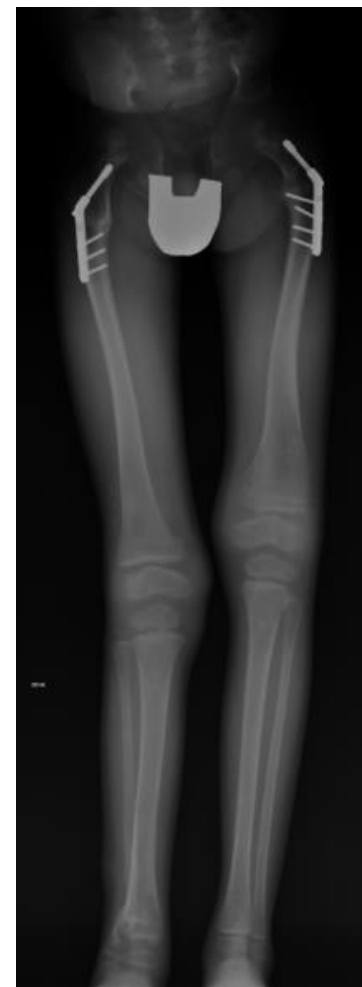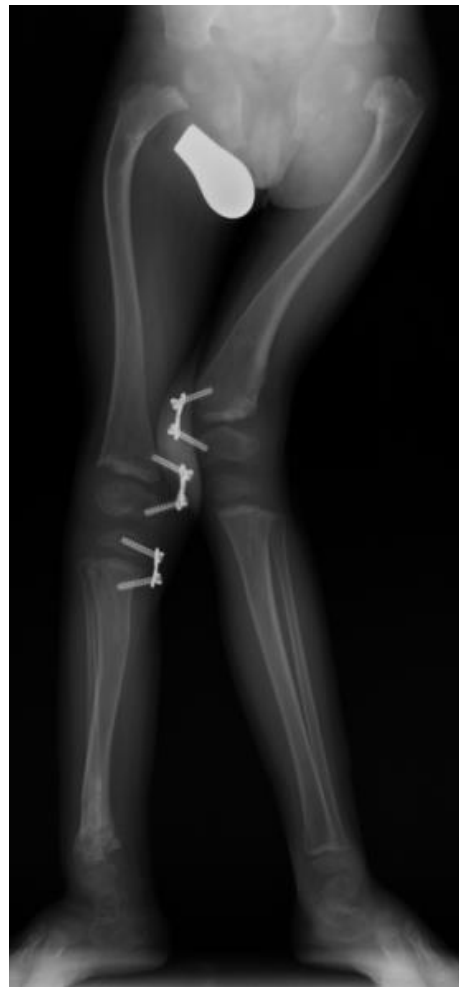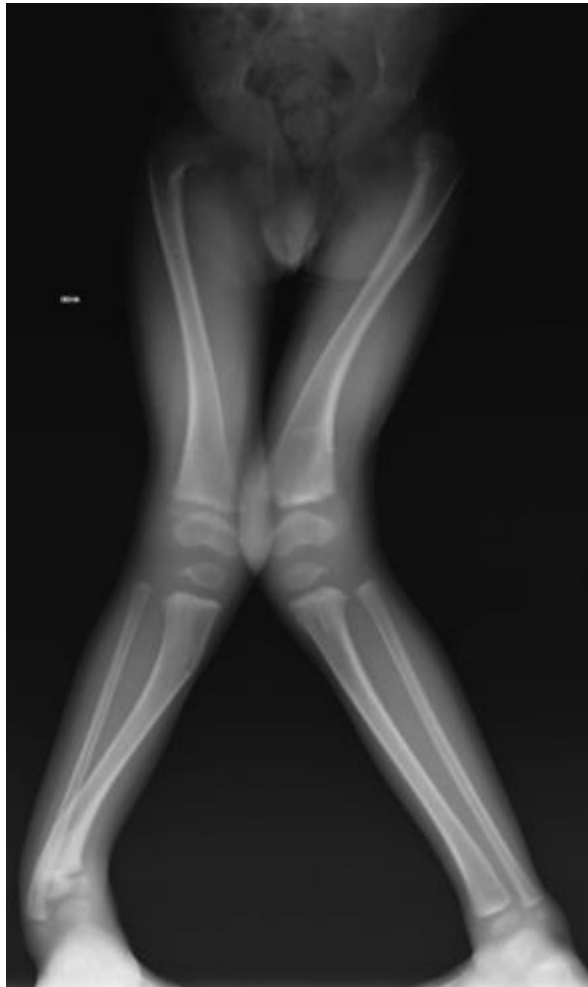- **Alteración en el cartílago articular**
 1. Actividad física adecuada
 2. Corrección de las deformidades angulares
 - Osteotomías
 - Epifisiodesis



Miembros inferiores



Miembros inferiores



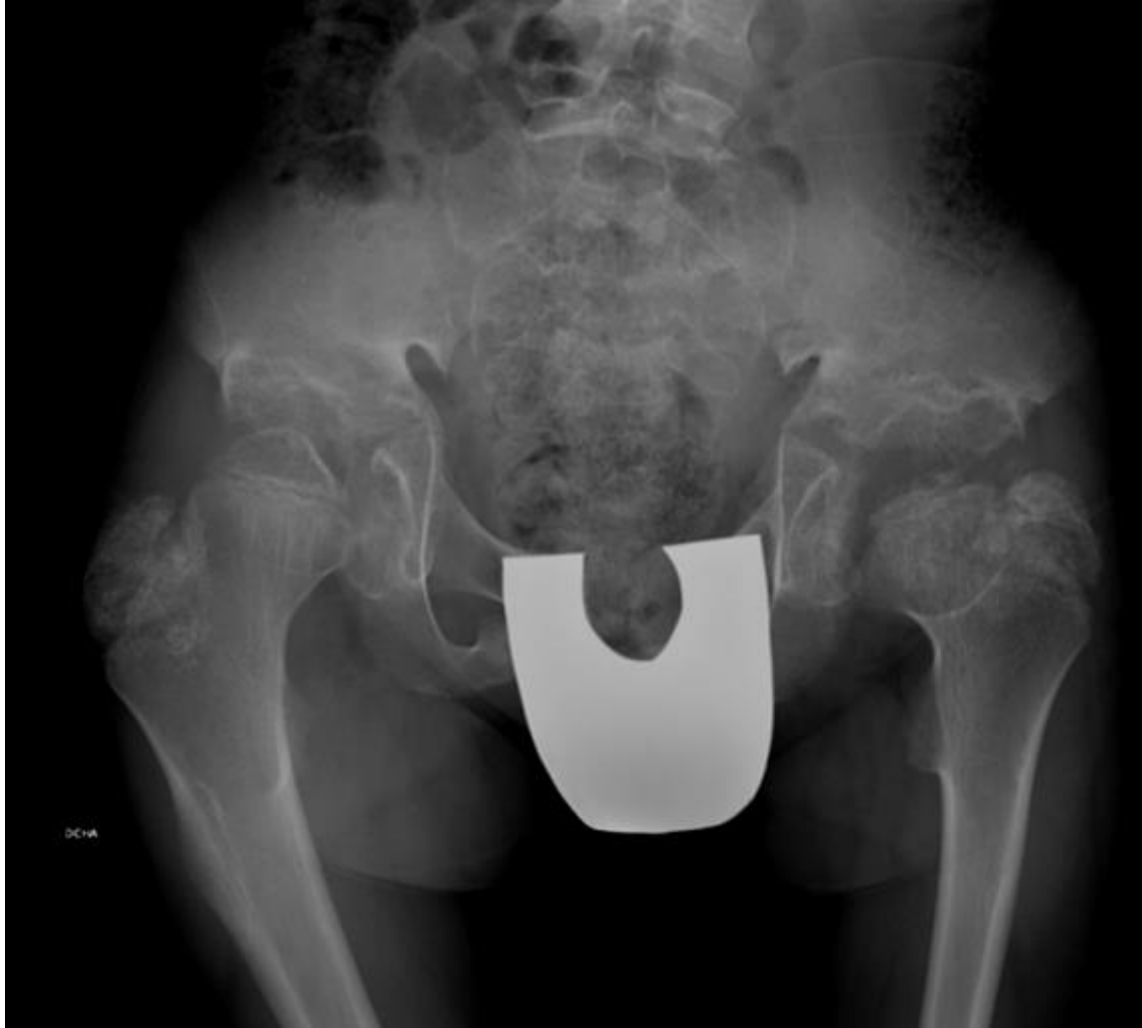Miembros inferiores



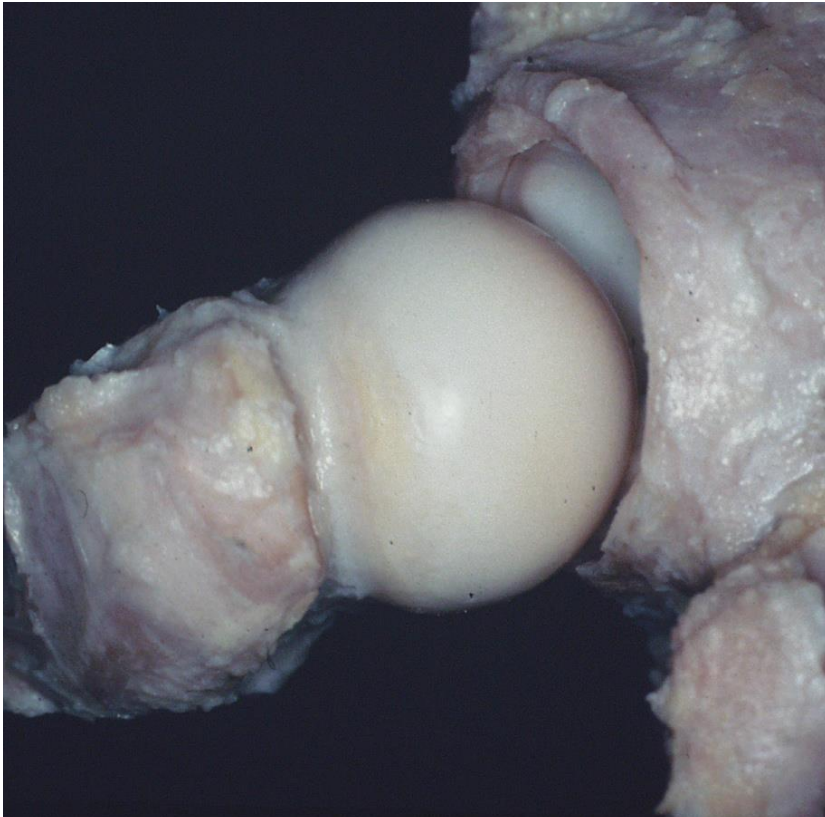

■ Alteración en el cartílago articular

1. Actividad física adecuada
2. Corrección de las deformidades angulares y articulares
3. Tratamiento de la articulación artrósica
 - Fisioterapia, AINEs
 - Sustitución protésica

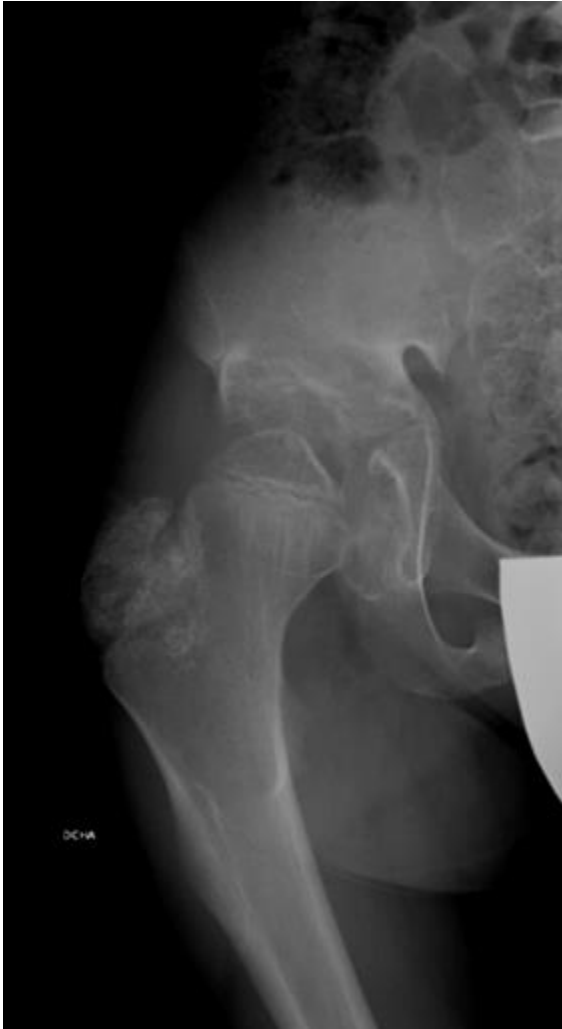
Miembros inferiores



Miembros inferiores



Miembros inferiores



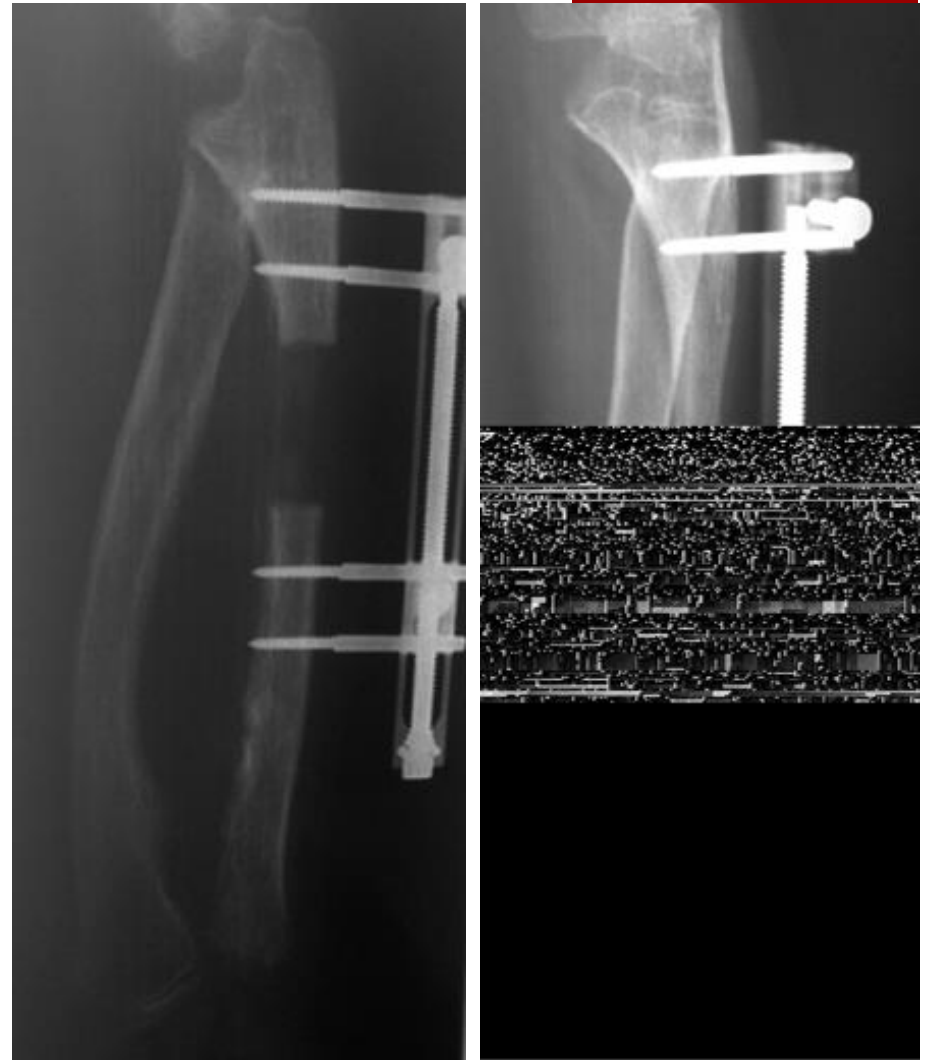Miembros inferiores




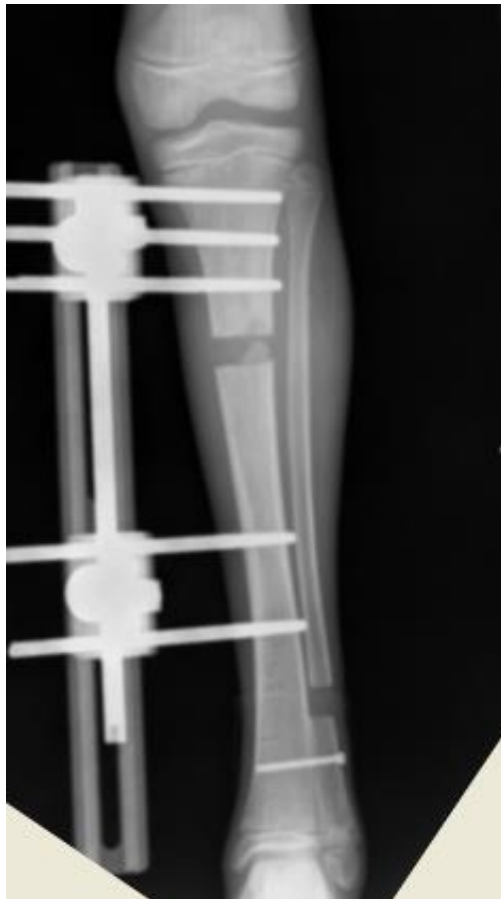
- **Alteración en el cartílago de crecimiento**

1. Corrección de las deformidades angulares y articulares
2. Longitud
 - Alargamiento óseo

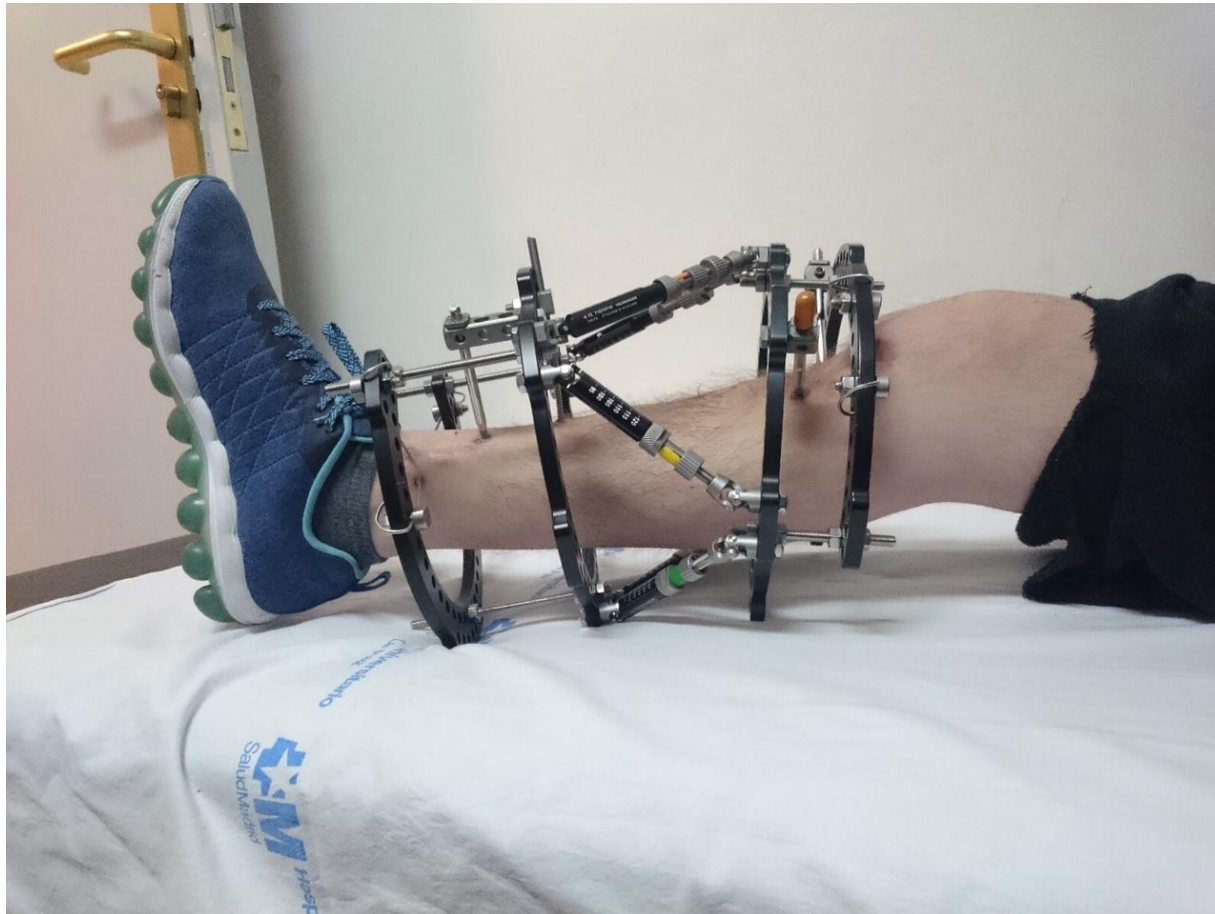
Alargamiento óseo




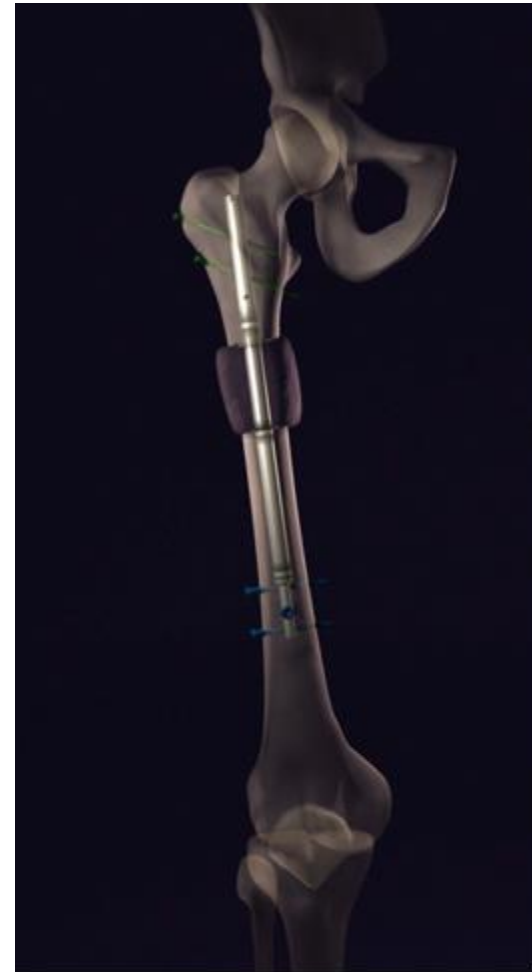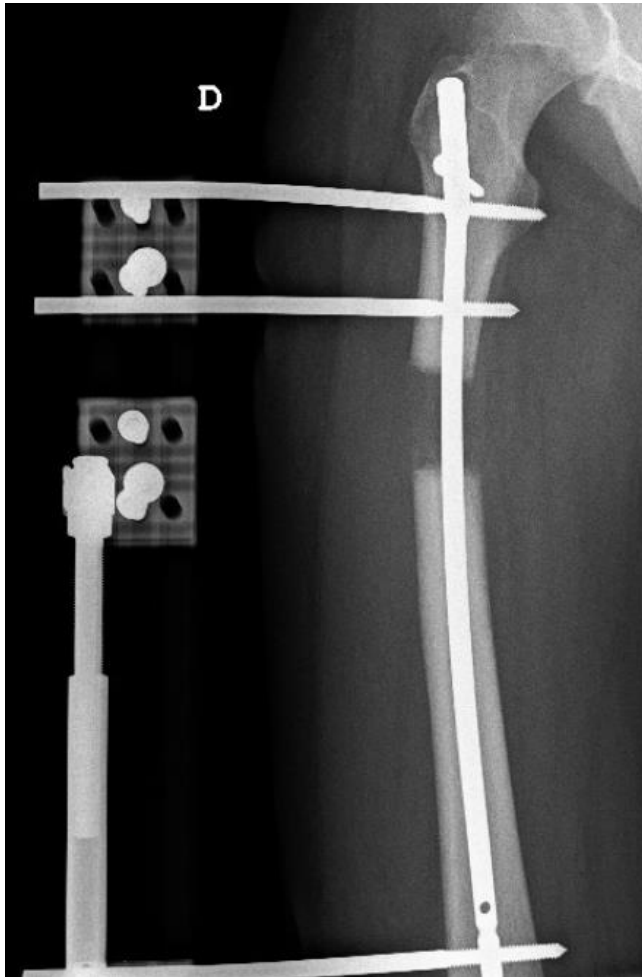
Alargamiento óseo



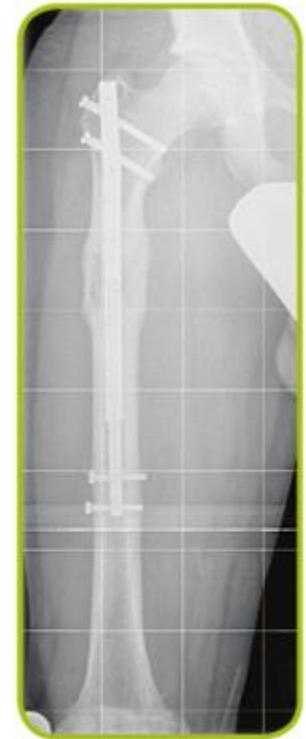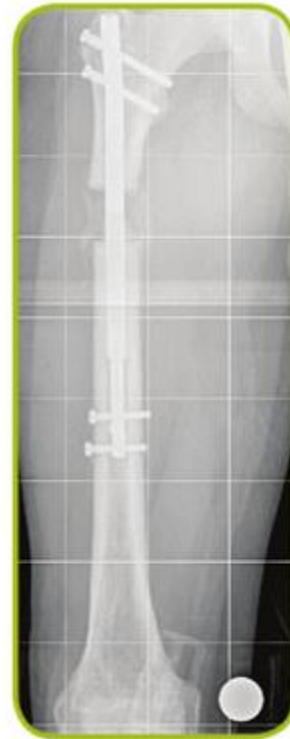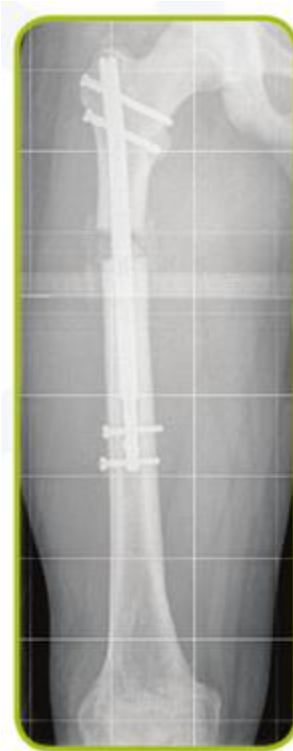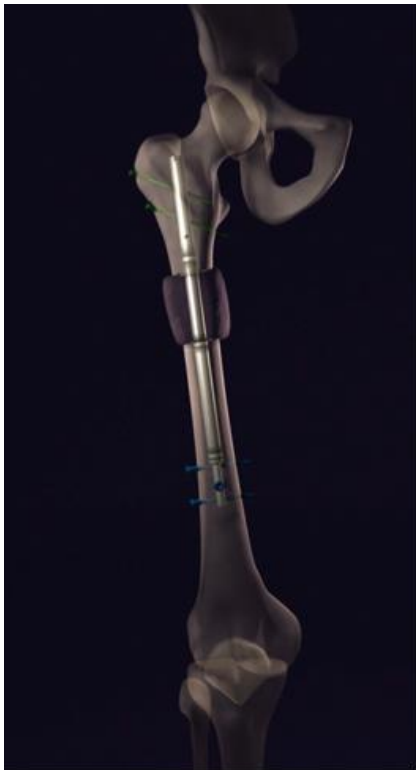Alargamiento óseo




Alargamiento óseo



Alargamiento óseo





Gracias